

## Capítulo 10:

# Psoriasis



búsqueda



contenido



imprimir



última pantalla



atrás



siguiente

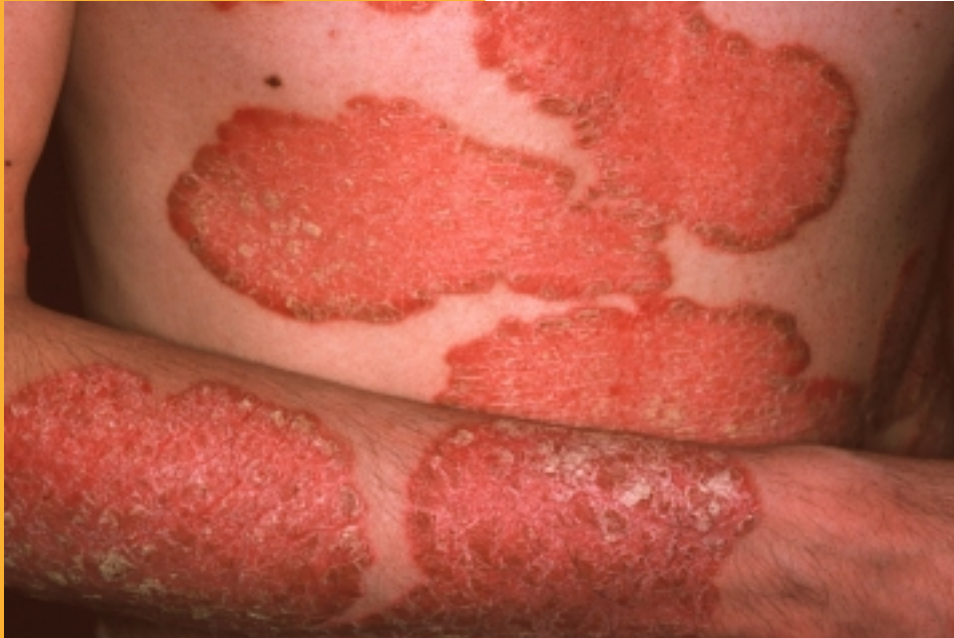
lesiones básicas

causas

fotografía

alfabético

# 10.1 Aspectos clínicos



## Psoriasis vulgar

*Forma eritematosa*

Psoriasis muy extensa. Grandes placas confluentes, esencialmente eritematosas, recubiertas de escamas finas. ▶

lésiones básicas: Mácula eritematosa; Escamas

causas: Ninguna específica



búsqueda contenido imprimir



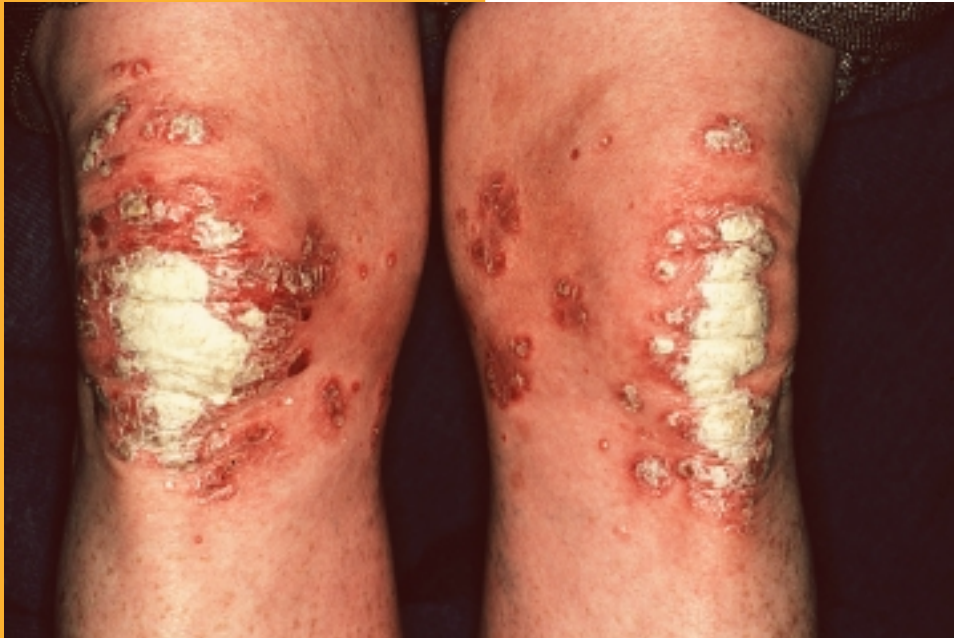última pantalla



atrás



siguiente



## Psoriasis vulgar

*continuar*

### *Forma eritematoescamosa*

Psoriasis situada en las rodillas. Máculas eritematoescamosas bien delimitadas. Las escamas blancas, gruesas, recuerdan a la mica. ▶

lésiones básicas: Mácula eritematosa; Escamas

causas: Ninguna específica



búsqueda contenido imprimir



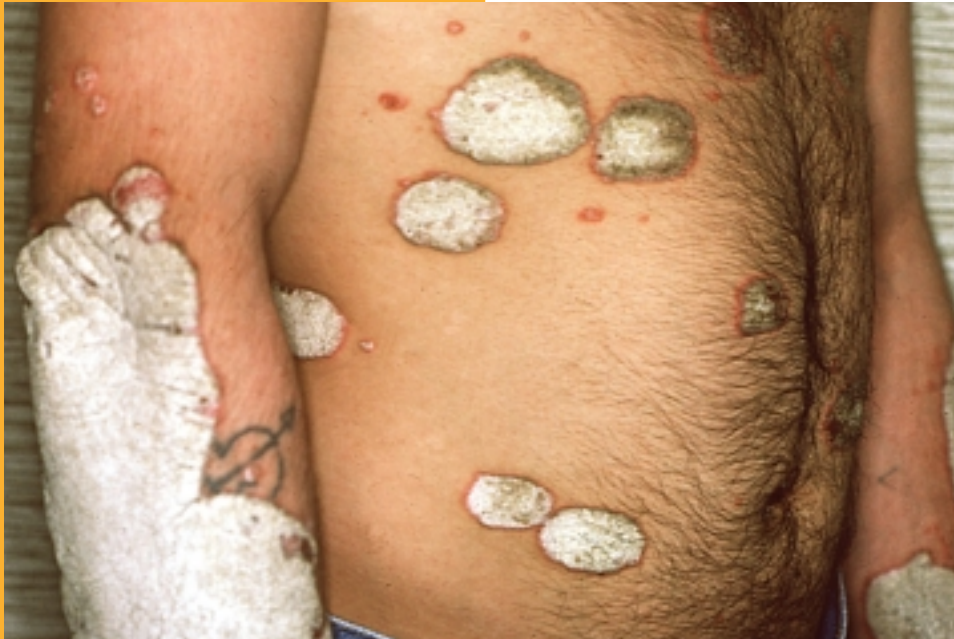última pantalla



atrás



siguiente



## Psoriasis vulgar

*continuar*

*Forma en escayola*

Lesiones psoriásicas extensas sobre el tronco y las extremidades superiores. En el caso presente, las escamas, gruesas y adherentes, enmascaran el eritema que aparece de un modo difuso como una delgada capa que rebordea las lesiones. El aspecto de las escamas impuso la denominación de psoriasis cretácea, o de un modo más imaginativo, "escamas en escayola". ▶

lésiones básicas: Mácula eritematosa; Escamas

causas: Ninguna específica



búsqueda contenido imprimir



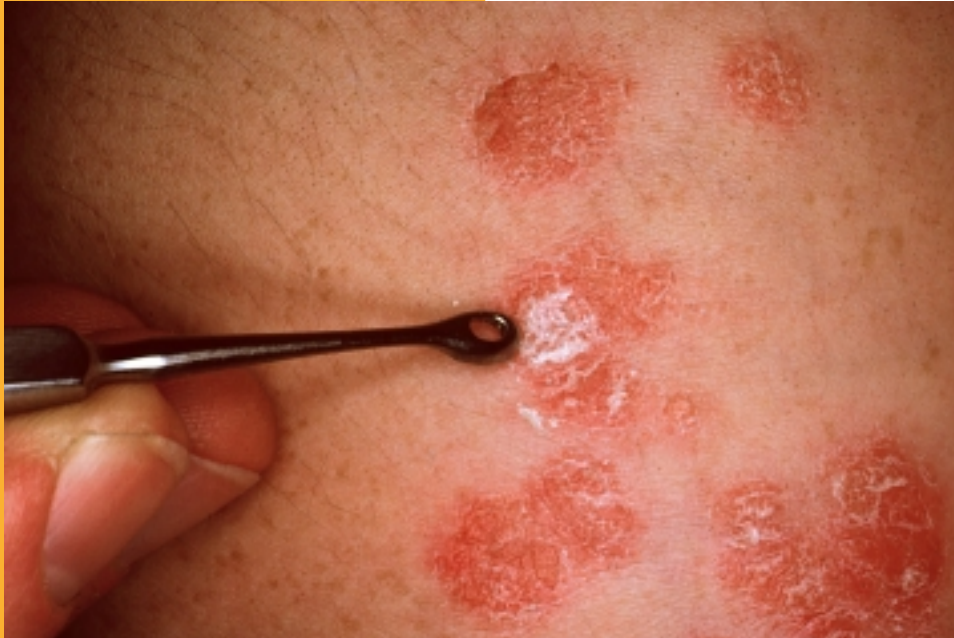última pantalla



atrás



siguiente



## Psoriasis vulgar

*continuar*

### *Semiología clínica*

Mancha ceroso y de color rosa intenso. ▶

lésiones básicas: Mácula eritematosa; Escamas

causas: Ninguna específica



búsqueda contenido imprimir



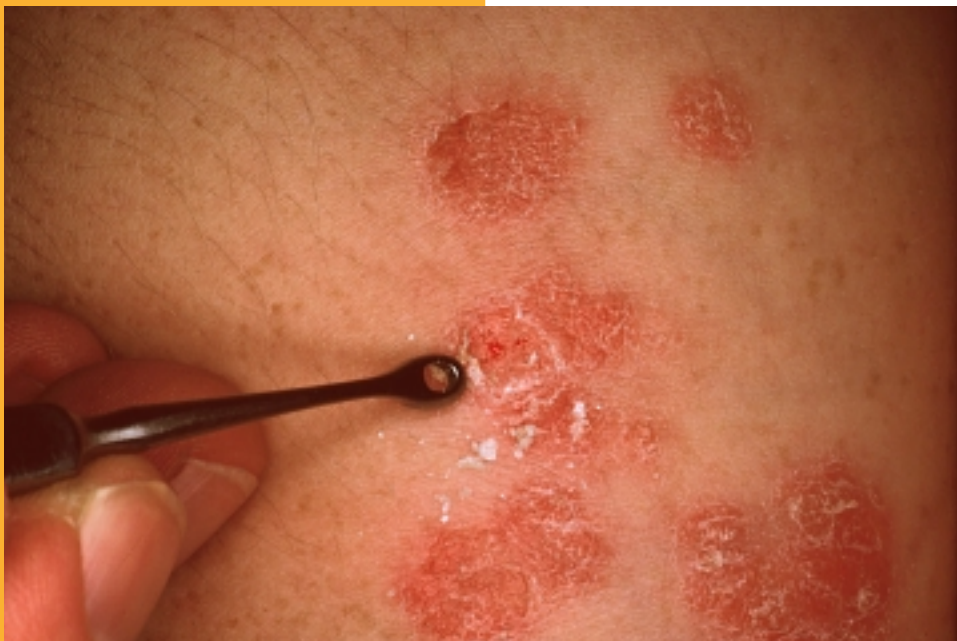última pantalla



atrás



siguiente



## Psoriasis vulgar

*Semiología clínica*

*continuar*



lésiones básicas: Mácula eritematosa; Escamas

causas: Ninguna específica



búsqueda contenido imprimir



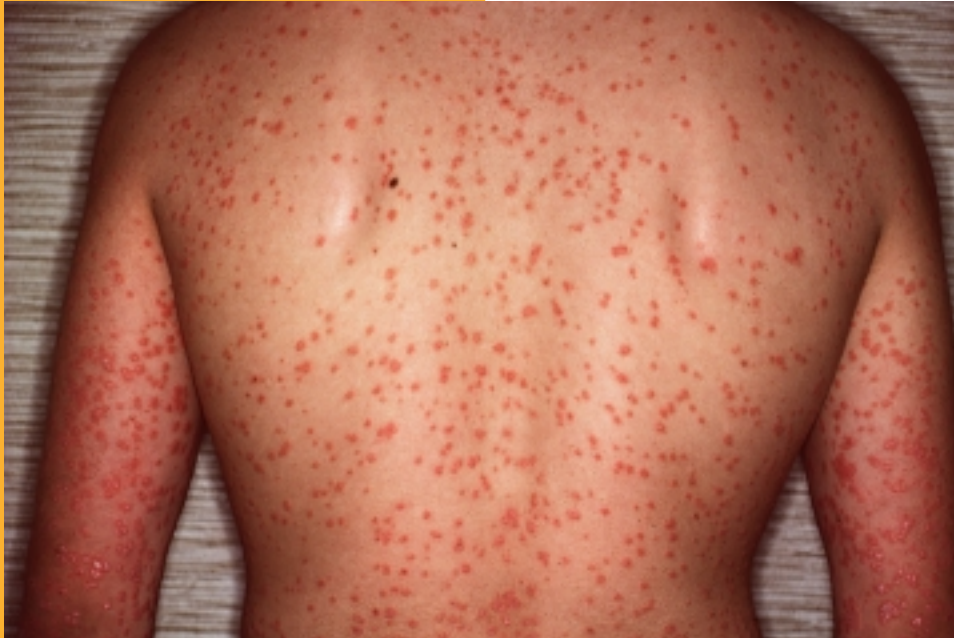última pantalla



atrás



siguiente



## Psoriasis vulgar

*continuar*

### *Psoriasis guttata*

La psoriasis guttata se compone de innumerables manchitas eritematoescamosas, de algunos milímetros de diámetro, distribuidas en el caso presente por la totalidad del tegumento.

En numerosos casos, se trata de una psoriasis eruptiva de la infancia o de la adolescencia. ▶

lésiones básicas: Mácula eritematosa; Escamas

causas: Ninguna específica



búsqueda contenido imprimir



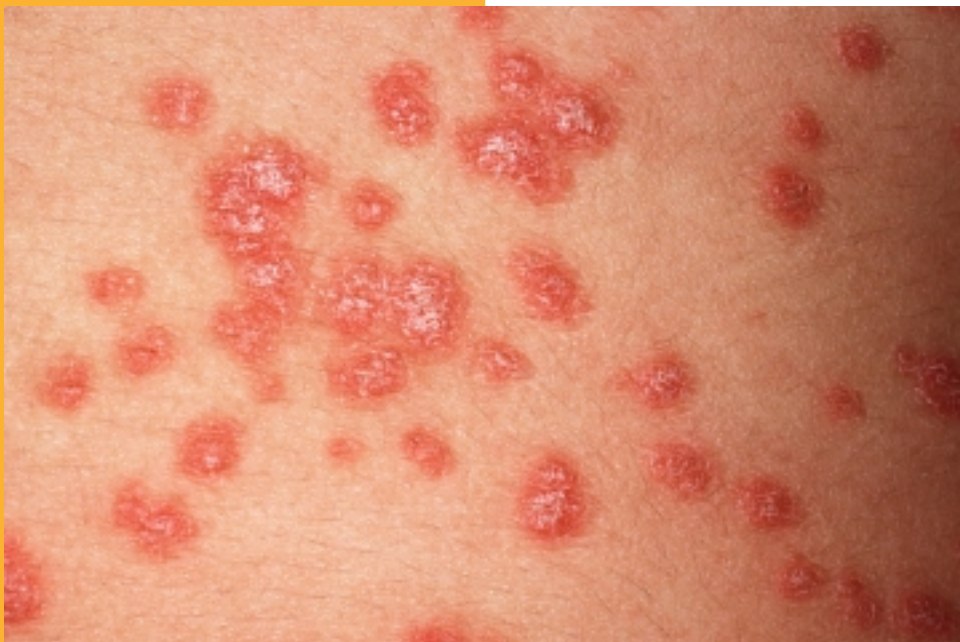última pantalla



atrás



siguiente



## Psoriasis vulgar

*Psoriasis guttata*



*continuar*

lésiones básicas: Mácula eritematosa; Escamas

causas: Ninguna específica



búsqueda

contenido

imprimir



última pantalla

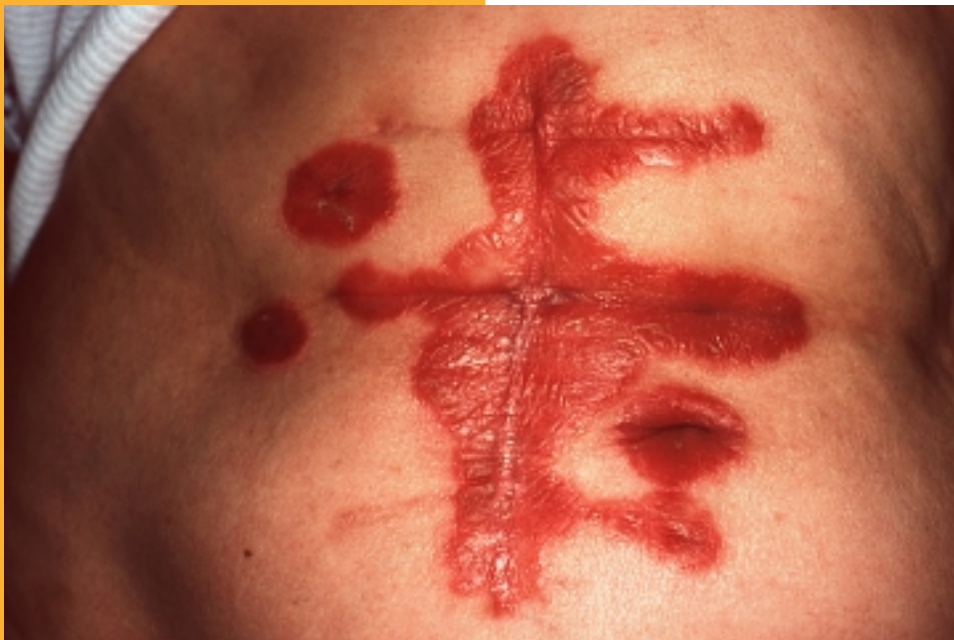

atrás



siguiente





## Psoriasis vulgar

*continuar*

*Fenómeno de Koebner  
(reacción isomórfica)*

Aparición de lesiones psoriásicas alrededor de una cicatriz de origen quirúrgico.

lésiones básicas: Mácula eritematosa; Escamas

causas: Factores mecánicos



búsqueda contenido imprimir



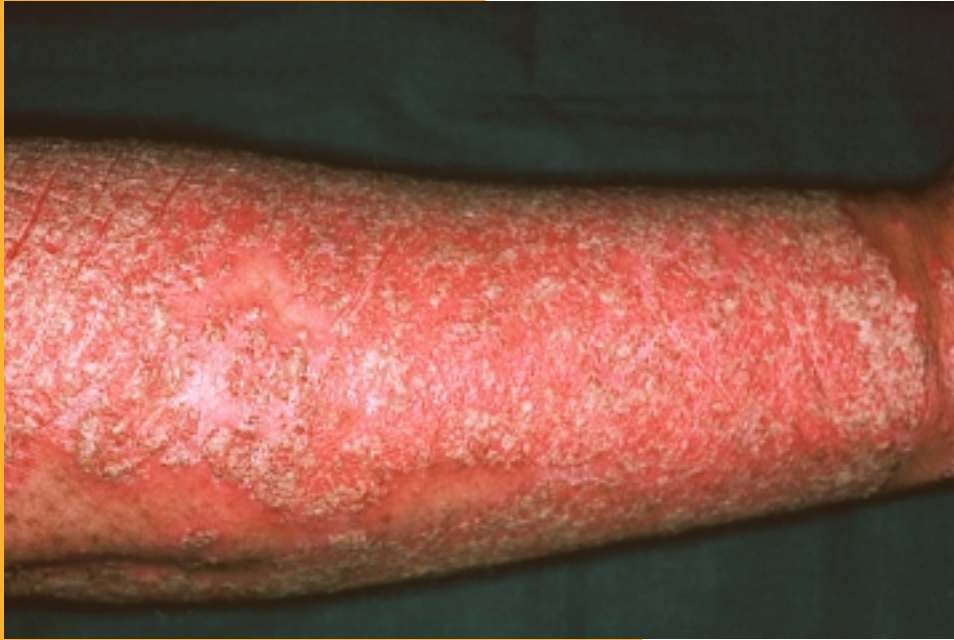última pantalla



atrás



siguiente



## Psoriasis pustulosa

*Cuerpo*

Psoriasis pustulosa de la cara de extensión del antebrazo. Gran placa eritematosa, bien delimitada, sembrada de numerosas pústulas aplanadas, de color blanco amarillento, agrupadas en conglomerados confluentes. ▶

lésiones básicas: Mácula eritematosa; Pústulas

causas: Ninguna específica



búsqueda contenido imprimir



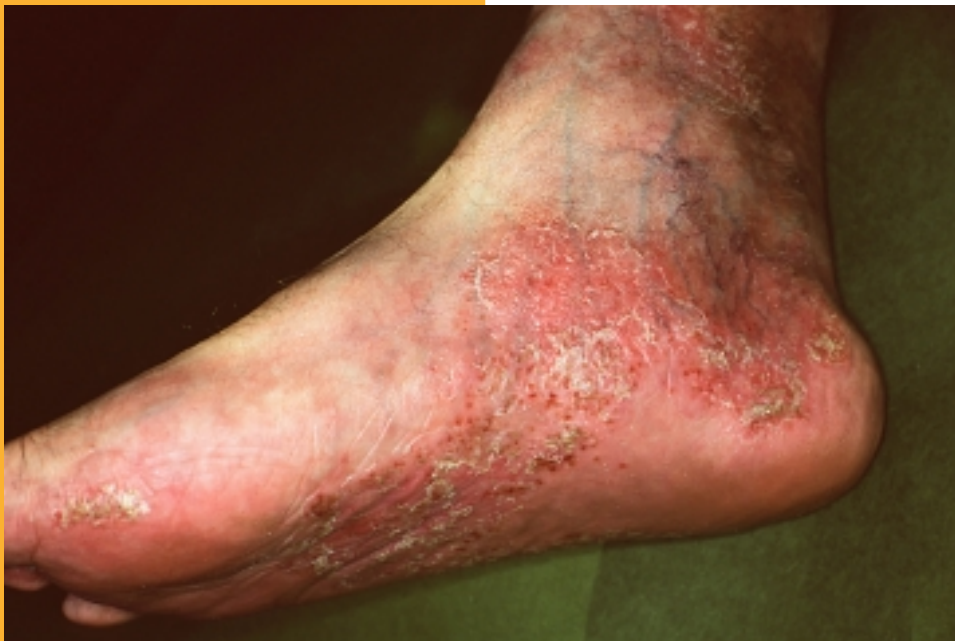última pantalla



atrás



siguiente



## Psoriasis pustulosa

*continuar*

### *Pies*

Psoriasis pustulosa plantar. Sobre un fondo bien delimitado, aparecen pústulas aisladas.

Las más recientes, de color blanco amarillento, están ligeramente elevadas, mientras que las más antiguas, incrustadas en la capa córnea de la epidermis son de color pardo. ▶

lésiones básicas: Mácula eritematosa; Pústulas;  
Escamas

causas: Ninguna específica



búsqueda contenido imprimir



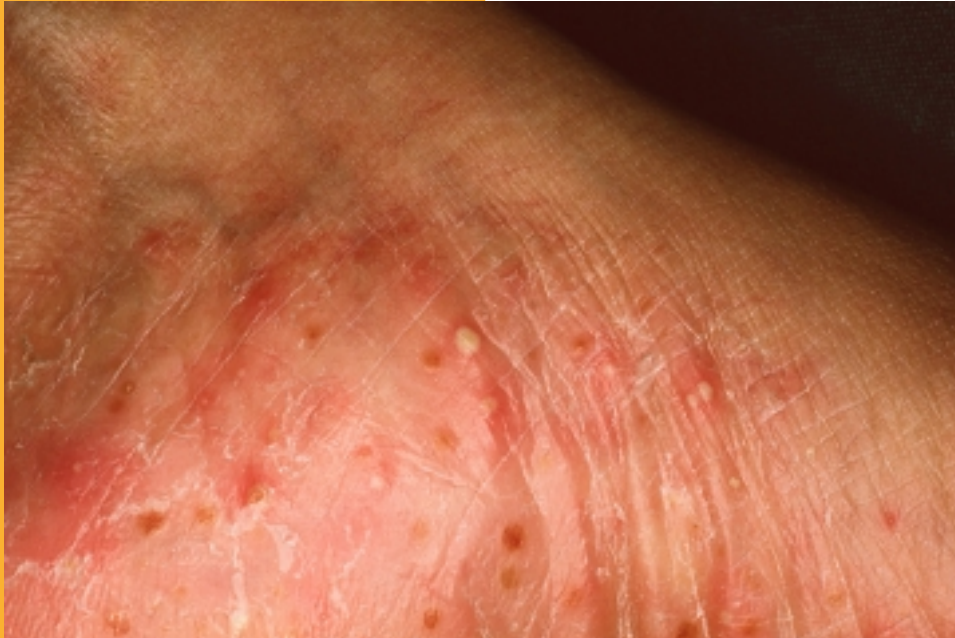última pantalla



atrás



siguiente



## Psoriasis pustulosa

*Pies*

*continuar*

lésiones básicas: Mácula eritematosa; Pústulas;  
Escamas

causas: Ninguna específica



búsqueda contenido imprimir



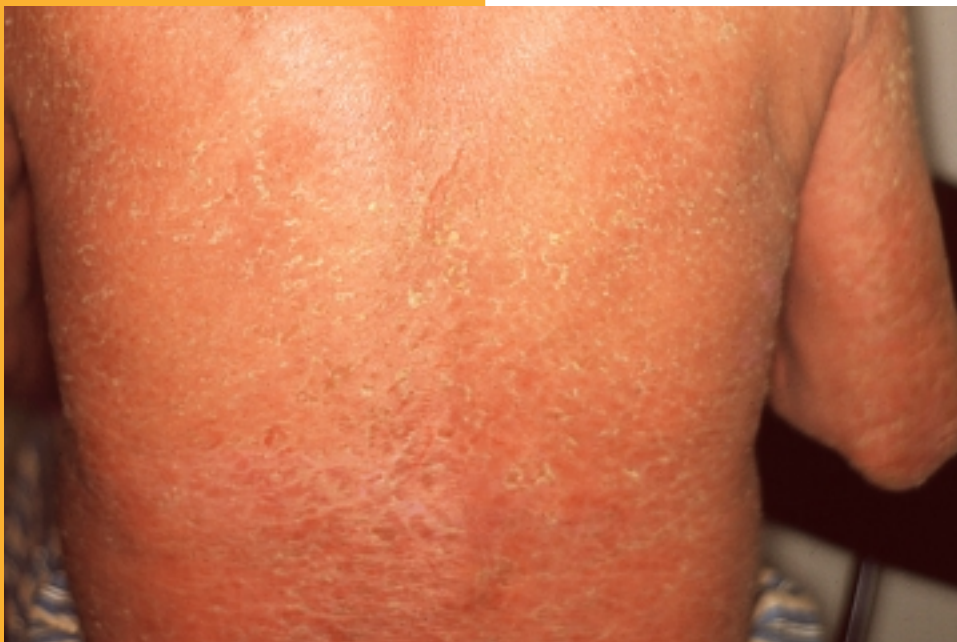última pantalla



atrás



siguiente



## Eritrodermia psoriásica

Eritrodermia psoriásica.  
La psoriasis eritrodérmica se extiende por todo el cuerpo, sin espacios de piel sana. ▶

lésiones básicas: Mácula eritematosa; Escamas

causas: Ninguna específica



búsqueda contenido imprimir



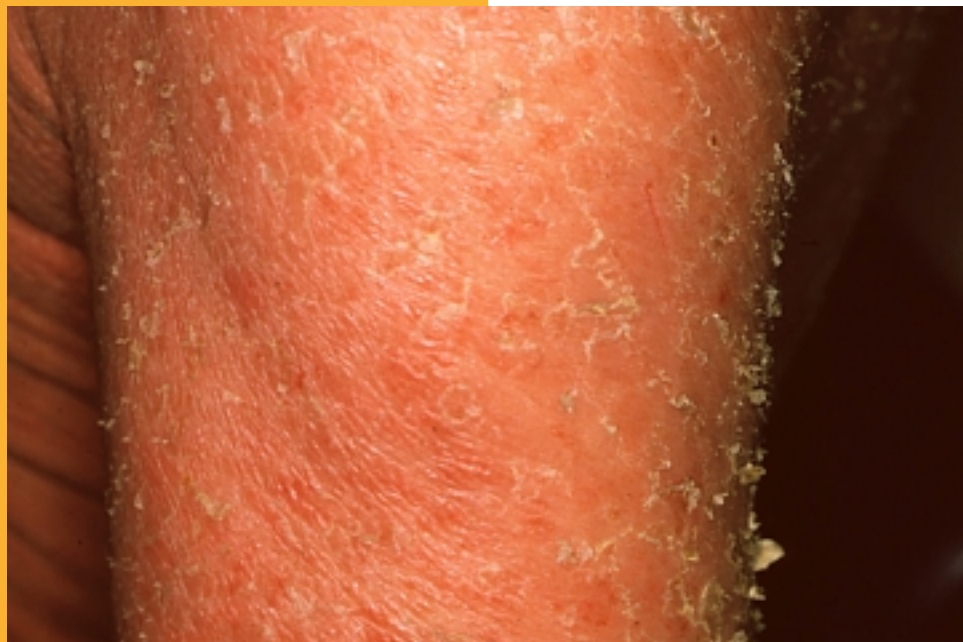última pantalla



atrás



siguiente



## Eritrodermia psoriásica

*continuar*

lésiones básicas: Mácula eritematosa; Escamas

causas: Ninguna específica



búsqueda contenido imprimir



última pantalla

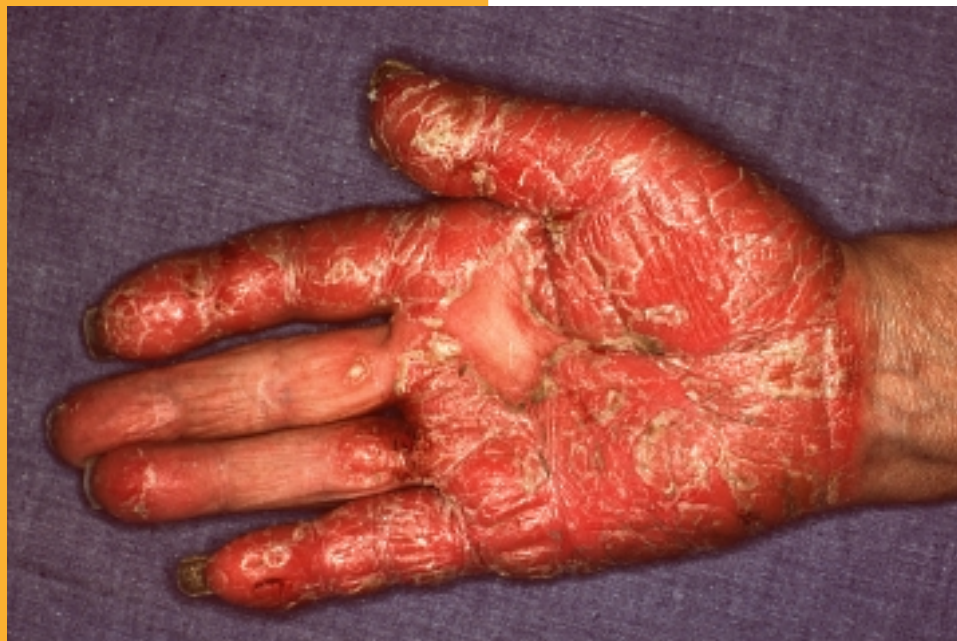

atrás



siguiente

## 10.2 Formas topográficas particulares



### Psoriasis palmoplantar

Máculas eritematoescamosas de contornos claramente redondeados. Las escamas de recubrimiento son gruesas, de aspecto nacarado.

lésiones básicas: Mácula eritematosa; Escamas

causas: Ninguna específica



búsqueda contenido imprimir



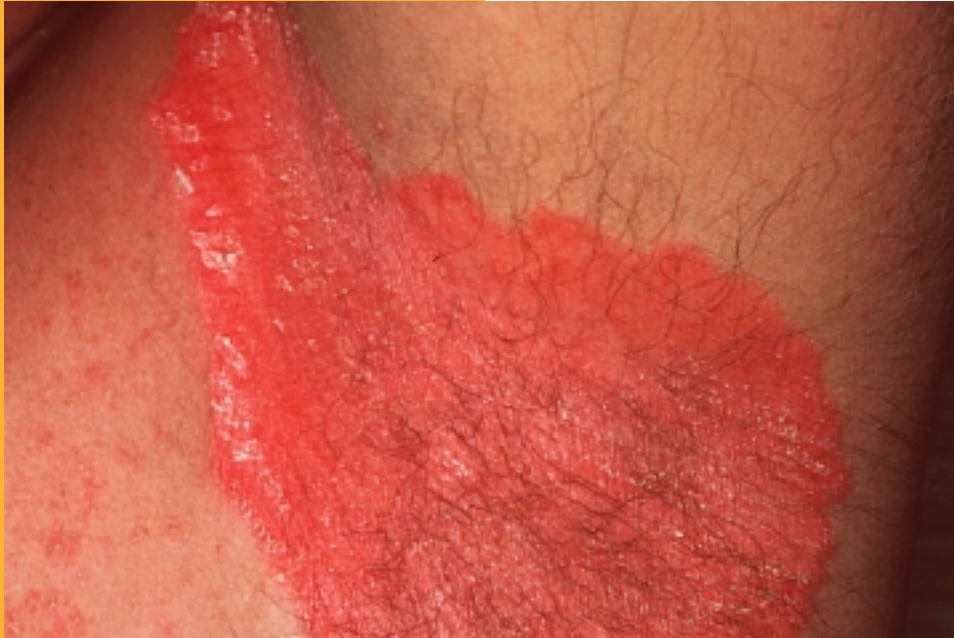última pantalla



atrás



siguiente



## Psoriasis de los pliegues

Psoriasis invertida en un hueco axilar. La erupción psoriásica está formada por una placa continua, escarlata, brillante y lisa, poco escamosa y con un borde perfectamente trazado.

lésiones básicas: Mácula eritematosa; Escamas

causas: Ninguna específica



búsqueda contenido imprimir



última pantalla

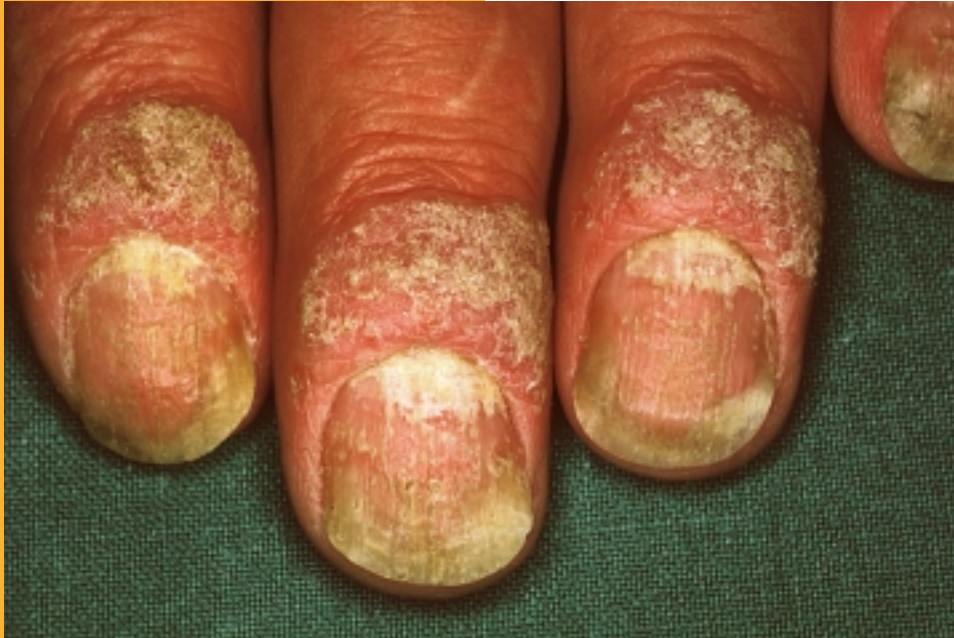

atrás



siguiente





## Psoriasis ungueal

Psoriasis de las uñas. La imagen muy completa asocia una onicólisis distal de coloración amarilla, depresiones cupuliformes en la parte central y un desmoronamiento intenso de la uña en la parte proximal. Además, se observan lesiones psoriásicas clásicas que ocupan toda la región del perioniquio.

lésiones básicas: Mácula eritematosa; Escamas

causas: Ninguna específica



búsqueda contenido imprimir



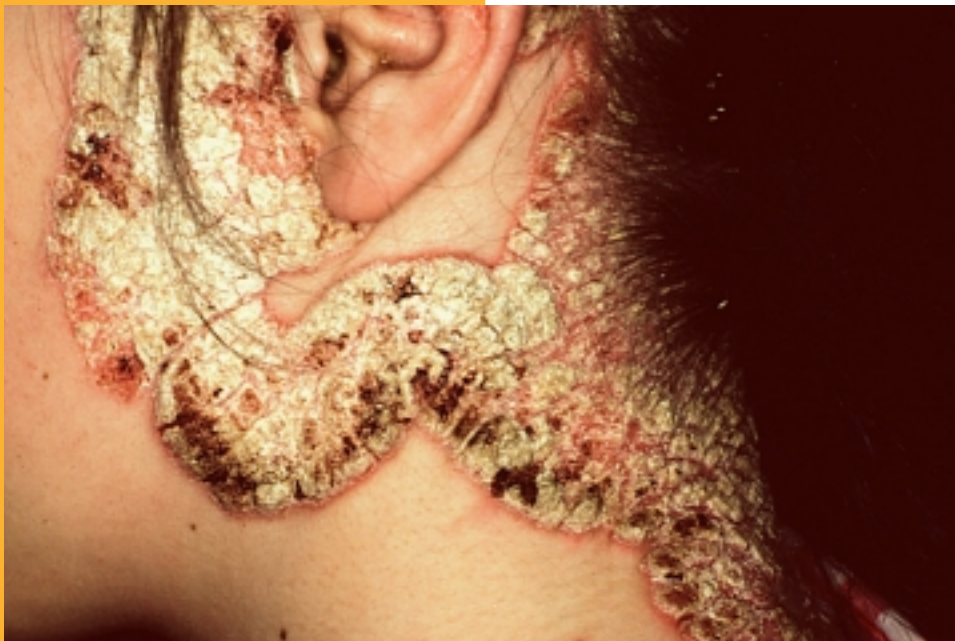última pantalla



atrás



siguiente



## Psoriasis del cuero cabelludo

Psoriasis del cuero cabelludo. Las máculas psoriásicas redondeadas, eritematoescamosas, desbordan el linde del cuero cabelludo para invadir la región cervical.

lésiones básicas: Mácula eritematosa; Escamas

causas: Ninguna específica



búsqueda contenido imprimir



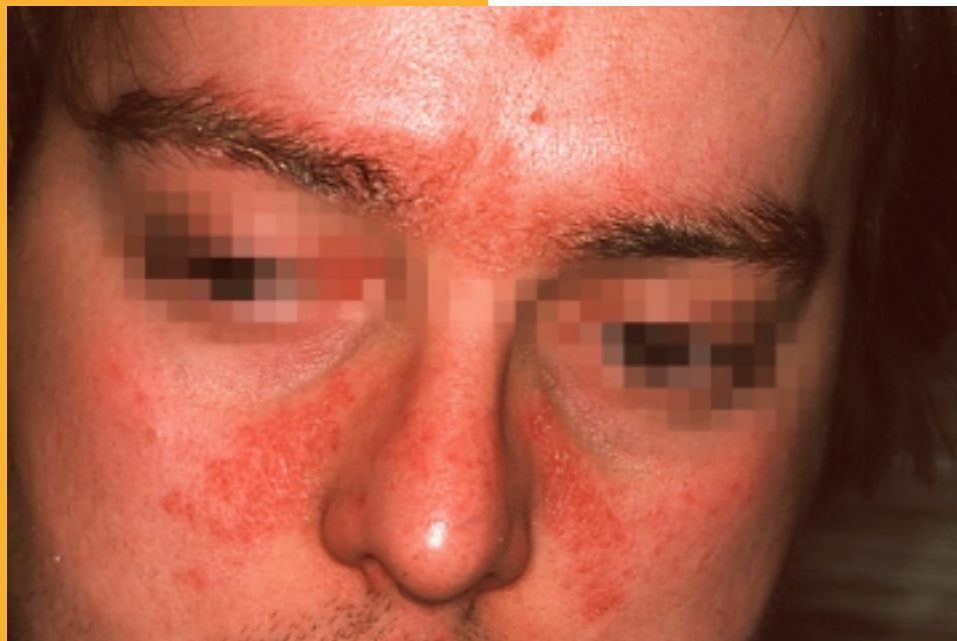última pantalla



atrás



siguiente



## Psoriasis facial (sebopsoriasis)

Psoriasis de la cara. La psoriasis facial es rara y, tal como acontece en el caso presente, predomina más frecuentemente en las regiones seboreicas como aletas de la nariz, zona interciliar, y límite del cuero cabelludo. Este proceso se denomina frecuentemente "psoriasis seborréica" (o sebopsoriasis).

lésiones básicas: Mácula eritematosa; Escamas

causas: Ninguna específica



búsqueda contenido imprimir



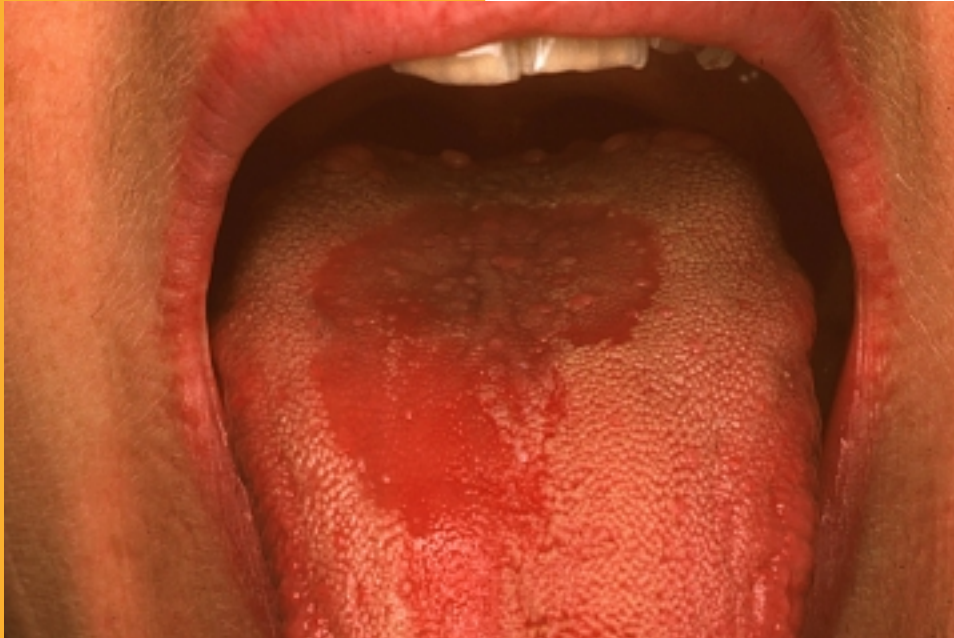última pantalla



atrás



siguiente



## Psoriasis de las mucosas

### 1. Psoriasis de la lengua

Placas eritematosas algo lustrosas y bien delimitadas que siembran el dorso de la lengua. El cuadro es similar al que se describe con el nombre de lengua geográfica (o glositis exfoliativa marginada o exfoliatio areata linguae. ▶

lésiones básicas: Mácula eritematosa

causas: Ninguna específica



búsqueda contenido imprimir



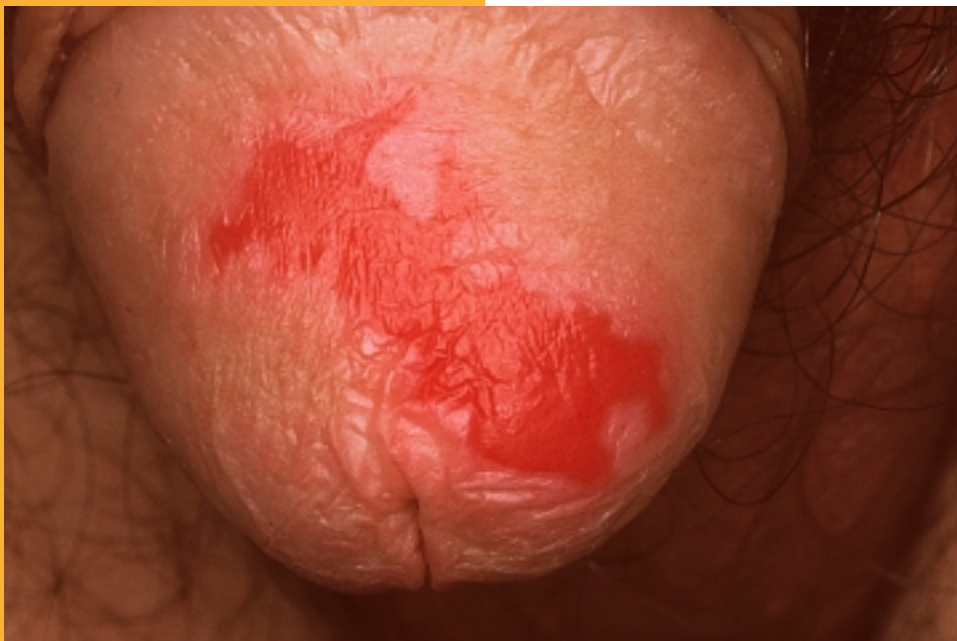última pantalla



atrás



siguiente



## Psoriasis de las mucosas

*continuar*

### 2. *Psoriasis del glande*

Grandes manchas sin infiltrar, bien delimitadas, rojas, no escamosas, de evolución crónica, que plantean problemas de diagnóstico diferencial con otras balanitis.

lésiones básicas: Mácula eritematosa

causas: Ninguna específica



búsqueda contenido imprimir



última pantalla



atrás



siguiente